

I 簡單病史

- 67歲女性患者，過去病史僅有剖腹產史，因間斷性腹痛、腹脹、噁心嘔吐1週入院。生命徵象正常。
。身體檢查發現腹部柔軟，無膨隆，右下腹壓痛。
。實驗室檢查結果無異常。

1. 病史上還需要詢問哪些內容

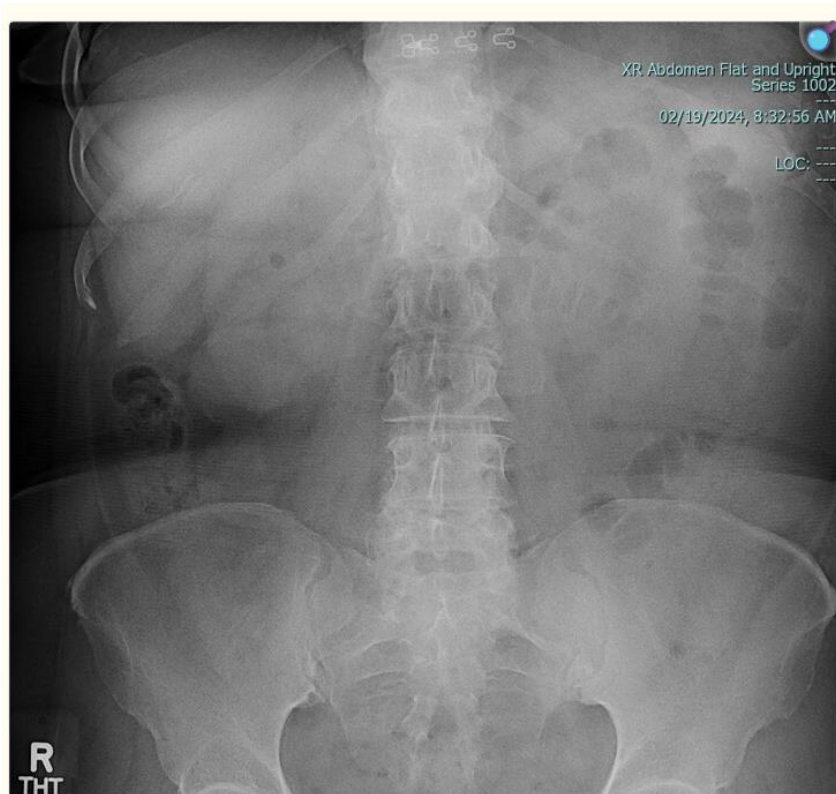
2. PE 要特別注意哪一些部位的變化

3. 過去病史代表什麼意義

4. 女性病人病史上要特別注意哪一些事項

5 有沒有可能是急性闌尾炎請說明你的看法？請說明你的理由。

II. 以下是來急診處之後所作的 X 光請問有些什麼變化你要怎麼辦. 如果看不清楚或無法診斷的時候你要採取什麼樣的步驟



III. 請寫下病人的 problem list.
Main problem (or CC) 是什么?

IV.依據臨床推理的原則,寫出這個病人的
臨床診斷及依據.

V.急診的醫師認定是小腸阻塞你贊成嗎你要怎麼樣證明是或不是